

HUVUDPUNKTER

- Att välja minimalinvasiva behandlingar, såsom vital pulpabehandling när det är möjligt, förefaller angeläget.
- Stegvis exkavering minskar sannolikheten för exponering av pulpan i tänder med djupa karieslesioner.
- Vital pulpabehandling av den exponerade pulpan är ett område under utveckling, men svårigheterna gällande att bedöma graden av irreversibel pulpaskada kvarstår fortfarande.

FÖRFATTARE

Helena Fransson, associate professor, DDS, ph.d., Department of Endodontics, Faculty of Odontology, Malmö University, Malmö, Sweden ORCID: 0000-0003-4290-2283

Lina Stangvaltaite-Mouhat, senior researcher, DDS, MPH, ph.d., Oral Health Center of Expertise in Eastern Norway (OHCE-E), Oslo, Norway. ORCID: 0000-0002-5057-8455

Katri Croft, specialist in cariology and endodontology, DDS, ph.d.-candidate, Oral Health Care in City of Espoo and Institute of Dentistry, Department of Oral and Maxillofacial Diseases, University of Helsinki, Helsinki, Finland. ORCID: 0000-0003-2766-6227

Athanasia Bletsas, associate professor, DDS, ph.d., Oral Health Centre of Expertise in Western Norway, Vestland Bergen and Institute of Clinical Dentistry, University of Bergen, Bergen, Norway. ORCID: 0000-0003-2427-8165

Lars Bjørndal, associate professor, DDS, dr.odont., Cariology and Endodontics, Faculty of Health and Medical Sciences, Department of Odontology, University of Copenhagen, Copenhagen, Denmark. ORCID: 0000-0002-2183-6400

Corresponding author: Helena Fransson, Malmö University, Faculty of Odontology, Department of Endodontics, SE-205 06 Malmö, Sweden, helena.fransson@mau.se

Godkänd för publicering den 1. augusti 2022 och referentgranskad.

Fransson H, Stangvaltaite-Mouhat L, Croft K, Bletsas A, Bjørndal L. Behandlingar av vital pulpa i tänder med djupa karieslesioner. *Nor Tannlegeforen Tid.* 2023; 133: 28-36.

Nyckelord: Dental Caries; Dental Pulp Capping; Dental Pulp Exposure, Pulpotomy, Pulpotomy / Karies; pulpaöverkappning; exponerad pulpa, pulpektomi, pulpotomi

Behandlingar av vital pulpa i tänder med djupa karieslesioner

Helena Fransson, Lina Stangvaltaite-Mouhat, Katri Croft, Athanasia Bletsas och Lars Bjørndal

Vital pulpabehandling utförs för att bevara pulpans försvarsfunktioner och därmed undvika pulpektomi och rotfyllning som kan vara tekniskt krävande och inte alltid ger önskat resultat. European Society of Endodontology (ESE) har publicerat ett positionsdokument avseende vitalbehandling av tänder med djupa karieslesioner vilket delvis överensstämmer med de nationella riktlinjerna i de nordiska länderna. Det finns svårigheter när det gäller att bedöma pulpans status i tänder med djupa karieslesioner. Så länge karieslesionen inte har nått pulpan rekommenderas behandlingar som utförs för att undvika exponering av pulpan, såsom stegvis exkavering.

Å andra sidan, när pulpan exponerats på grund av karies, skiljer sig rekommendationerna något åt mellan ESE och de nationella riktlinjerna i de nordiska länderna. Detta beror troligen på avsaknad av evidens som talar för fördelar av den ena behandlingen framför den andra och på grund av svårigheterna att bedöma vilka exponerade pulpor som är irreversibelt skadade. Minimalinvasiva behandlingsstrategier som använder sig av nyligen utvecklade hydrauliska kalciumsilikatcement visar lovande resultat vid vitalbehandling av pulpa. Vital pulpabehandling vidareutvecklas och förändringar i de kliniska rekommendationerna är att förvänta.

Behandling av djupa karieslesioner är fortfarande en utmaning för tandläkarkåren. Enkätstudier har visat signifikant variation bland tandläkare gällande användningen av vital pulpabehandling vid djupa karieslesioner och pulpa exponerad på grund av karies [1–5].

Att bevara pulpans vitalitet, när det är möjligt, är viktigt eftersom den vitala pulpan har flera försvars-, reparations- och proprioceptiva funktioner, som alla går förlorade vid rotbehandling [6–8]. Rotbehandling kan också vara dyr och tidskrävande. Dessu-

Tabell 1. Kliniska frågor som har tagits upp angående behandlingar av vital pulpa i tänder med djupa karieslesioner hos vuxna. Rekommendationer från positionsdokument av European Society of Endodontology: Behandling av djup karies och exponerad pulpa (2019) [10] och eventuella huvudsakliga avvikelser från dessa rekommendationer i de nationella riktlinjerna, motsvarande dokument och/eller nuvarande praxis i Danmark, Finland, Norge och Sverige.

Frågor	Kliniska rekommendationer	
	European Society of Endodontology (ESE)	Nationella riktlinjer eller motsvarande dokument
Vilka är de kliniska indikatorerna för beslut avseende avlägsnande av pulpan (pulpektomi) i tänder med djupa karieslesioner?	Symtom och kliniska fynd vid undersökning och kariesexkavering, i kombination med kariesdjup som har bedömts radiografiskt.	<ul style="list-style-type: none"> – DK, NO: Överensstämmer med ESE. – FI: Klinisk diagnos av irreversibel pulpit och/eller radiologiska tecken på infektion. Ingen skillnad görs mellan djupa och extremt djupa lesioner; det radiografiska djupet <i>per se</i> kontraindicerar inte selektiv borttagning av kariesvävnad. – SE: Huvudsakligen karieslesionens djup.
Med syfte att undvika exponering av pulpan, vilken är den föredragna behandlingen av djup karieslesion (<i>stegvis exkavering eller selektiv borttagning av kariesvävnad i ett steg</i>)?	Inte en definitiv rekommendation, både stegvis exkavering och selektiv exkavering i ett steg rekommenderas.	<ul style="list-style-type: none"> – DK: Stegvis exkavering och genomförd som ett nationellt finansierat behandlingserbjudande som en del av det ekonomiska avtalet mellan den danska nationella sjukförsäkringen och den danska tandläkarföreningen. – FI: Ingen preferens, båda alternativen rekommenderas i lika hög grad. – NO: Stegvis exkavering har högre prioritet, men båda behandlingarna rekommenderas. – SE: Ingen definitiv rekommendation, båda behandlingarna rekommenderas.
Vilken är den föredragna vitala pulpa-behandlingen (<i>direkt pulpaöverkappning, partiell pulpotomi eller fullständig pulpotomi</i>) i tänder som exponerats genom kariesad vävnad?	Direkt pulpaöverkappning eller partiell pulpotomi med användning av ett utökat protokoll är indikerat för tänder med asymtomatisk eller reversibelt inflammerad pulpa. Fullständig pulpotomi kan vara indicerat i tänder där det förekommer partiell irreversibel pulpit.	<ul style="list-style-type: none"> – DK: Fullständig pulpotomi är ett alternativ för ungdomar (upp till 21 års ålder) som en del av det ekonomiska avtalet mellan den danska nationella sjukförsäkringen och den danska tandläkarföreningen. Direkt pulpaöverkappning, oavsett ålder, är en del av det ekonomiska avtalet. Partiell pulpotomi specificeras inte. – FI: Direkt pulpaöverkappning föredras för en liten (≤ 2 mm) exponering. Partiell eller fullständig pulpotomi rekommenderas speciellt för barn och ungdomar om hemostas inte kan uppnås vid försök till direkt pulpaöverkappning eller exponeringen är större (> 2 mm). – NO, SE: Pulpektomi har högre prioritet än direkt pulpaöverkappning och partiell pulpotomi. Fullständig pulpotomi är inte listad som ett permanent behandlingsalternativ.
Vilket material rekommenderas för pulpaöverkappning?	Hydrauliskt kalciumsilikatcement.	<ul style="list-style-type: none"> – DK, NO, SE: Hydrauliskt kalciumsilikat eller kalciumhydroxidcement. – FI: Hydrauliskt kalciumsilikat rekommenderas.

Danmark (DK), Finland (FI), Norge (NO), Sverige (SE)

Tandrestaurering. Nuvarande vårdriktlinjer. Arbetsgrupp tillsatt av finska läkarföreningen Duodecim och finska tandläkarsällskapet Apollonia. Helsingfors: Finska läkarsällskapet Duodecim, 2018 (hänvisat 3.3.2022). Tillgänglig på finska: <http://www.kaypahoito.fi>.

Rotkanalbehandling. Nuvarande vårdriktlinjer. Arbetsgrupp tillsatt av finska läkarföreningen Duodecim och finska tandläkarsällskapet Apollonia. Helsingfors: Finska läkarföreningen Duodecim, 2022 (hänvisad 20.5.2022). Tillgänglig på finska: <http://www.kaypahoito.fi>

Nationella riktlinjer för tandvård, Socialstyrelsen. Tillgänglig på svenska: <https://www.socialstyrelsen.se/globalassets/sharepoint-dokument/artikelkatalog/nationella-riktlinjer/2021-9-7549.pdf>

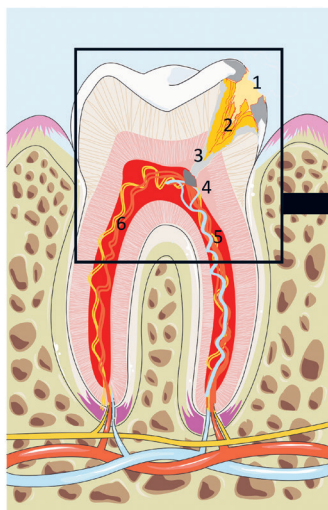
tom visar epidemiologiska studier att apikal parodontit är vanligt vid rotbehandlade tänder [9]. Med andra ord – rotbehandling leder inte alltid till det önskade resultatet. Minimalt invasiva behandlingsstrategier med nyligen utvecklade biomaterial visar lovande resultat av vital pulpabehandling vars syfte är att undvika rotbehandling.

European Society of Endodontology (ESE) har tagit fram ett positionsdokument avseende vital pulpabehandling som delvis överensstämmer med de nationella riktlinjerna och/eller nuvarande praxis i Danmark, Finland, Norge och Sverige (tabell 1) [10]. I den

na översiktsartikel kommer vi att använda positionsdokumentet för att orientera läsaren om aktuella behandlingskoncept i tänder med djupa karieslesioner och med fokus på den vuxna patienten.

Bedömning av pulpans status

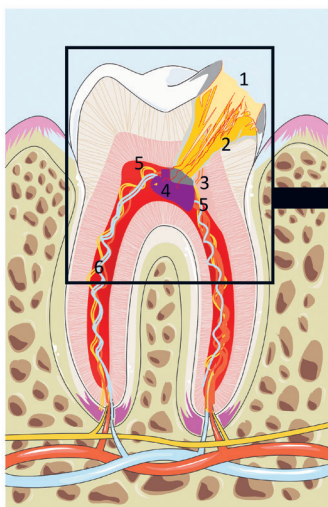
Innan pulpabehandling som syftar till att behålla pulpan vital utförs, behöver pulpans status bedömas. Pulpainflammation kan orsakas av en rad stimuli såsom mikrobiell infektion eller fysisk, kemisk eller termisk skada. Ur klinisk synvinkel kan karies, trauma eller operativa ingrepp inducera pulpit. Den mikrobiella varianten



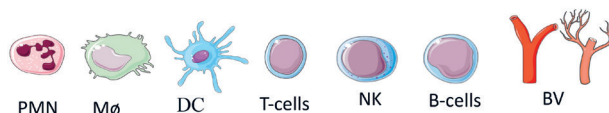
1. En djup karieskavitet med typisk demineralisering längs emalj–dentingransen som når in till dentinets mest pulpanära fjärdedel, täckt med en kariogen biofilm
2. Bakteriell penetration i dentintubuli; demineralisering av dentin och frisättning av enzymer, tillväxtfaktorer
3. Hypermineraliserat/transluscent dentin
4. Tertiär dentinbildning
5. Ökad vaskulär permeabilitet, ökat inflammatoriskt infiltrat, möjligt nervsprouting
6. Normal pulpa

Figur I. Tand med en djup karieslesion, som inte sträcker sig genom hela dentinets tjocklek. Förändringarna som ses i pulpan är ett svar på mikroorganismerna i kariesskadan (kariogen biofilm); pulpan är lokalt inflammerad men det finns inte någon etablerad infektion. Om kariesskadan behandlas genom stegvis exkavering eller selektiv exkavering i ett steg minskar risken för exponering av pulpan och den har chans att återhämta sig utan att behöva endodontisk behandling.

smart.servier.com



1. En extremt djup karieslesion som penetrerar genom hela dentinets tjocklek med mer uttalad spridning längs emalj–dentingransen, täckt med en kariogen biofilm
2. Bakteriell infiltration och frisättning av enzymer och tillväxtfaktorer under demineralisering av dentinet
3. Tertiärdentin och pulpavävnad penetrerad av bakterier
4. Zon av nekros och mikroabscess
5. Uttalad kronisk inflammatorisk infiltration av neutrofiler, makrofager, dendritiska celler, B- och T-lymfocyter, tillsammans med ökad vasodilatation och angiogenes, specificerat nedan
6. Normal pulpa



Figur II. Tand med en extremt djup karieslesion som sträcker sig genom dentinet. Pulpan är lokalt nekrotisk och infektion är etablerad i den nekrotiska delen. Invasiv pulpabehandling förespråkas. Om pulpahornet har lokal nekros med mikroabscess ges dock andra behandlingsrekommendationer och dessa kan vara allt från partiell pulpotomi med avlägsnande av den ytliga delen av den vitala pulpan till pulpektomi där hela pulpan avlägsnas och en rotfyllning utförs.

6. Normal pulpa

smart.servier.com

har dock en mer skadlig effekt på pulpavävnaden och utgör det främsta hotet mot pulpans vitalitet. Därför finns det en klinisk skillnad avseende hur man behandlar den exponerade pulpan beroende på om den exponerats på grund av karies eller trauma. I tänder där pulpan exponerats på grund av trauma anses förutsättningarna för att behålla pulpan vital vara gynnsamma medan motsvarande behandling vid exponeringar orsakade av karies fortfarande är en tvistefråga.

Gradvis sjukdomsprogression

Pulpit är en klinisk och histologisk term som betecknar inflammation i pulpan. Inflammation i pulpan är ett fysiologiskt svar och en del av sår-läkningsprocessen precis som på andra ställen i kroppen. Det är väl etablerat att pulpa-dentinkomplexet besitter immunologiska försvarsmekanismer och har potential att läka om irriterande stimuli avlägsnas och tanden restaureras adekvat [11, 12]. Under kariesprocessen leder mikrobiell penetration och frisättning av bakteriella biprodukter genom dentinkanalerna till ett inflammatoriskt svar som är lokaliserat till området som ligger i anslutning till karieslesionen, detta sker långt innan pulpan exponeras. När karieslesionen fortskrider och när pulpan finns det lokala foci med nekrotisk vävnad och mera utbredd bakteriekolonisering.

För att skydda den vitala vävnaden finns en inflammationszon av varierande omfattning i den intilliggande koronala pulpan, medan icke-inflammerad pulpavävnad med normal arkitektur kan ses längre apikalt eller i det kontralaterala pulpahornet vid flerrotiga

tänder (figur I och II) [13, 14]. Å andra sidan, strax efter att pulpan har exponerats i en intakt tand på grund av trauma (traumatisk tandskada eller oavsiktlig perforering vid operativa ingrepp) är bakteriebelastningen hos den exponerade pulpan låg och inflammationsområdet därmed mycket begränsat. Det kan i allmänhet antas att resten av pulpan är frisk och kan läka [15, 16]. Men om ingen adekvat behandling utförs kan infektion och inflammation utvecklas gradvis och påverka pulpans möjligheter till överlevnad.

Reversibel/irreversibel pulpit

För kliniska beslut och korrekt behandling behöver vi precisa kliniska kriterier för att bedöma om pulpan kan läka helt eller delvis och återgå till normalt status eller inte. Den dikotoma definitionen av reversibel/irreversibel pulpit som föreslagits av American Association of Endodontists (AAE) [17] är en alltför förenklad beskrivning (tabell 2). Alla tekniker som i dag används i klinisk praxis är begränsade, både i sin förmåga att fastställa tröskeln för reversibel och irreversibel pulpit och i sin kapacitet att fastslå kopplingen mellan inflammatoriskt status och läkningspotentialen hos den drabbade vävnaden. Tyvärr är den kliniska diagnosen vid pulpasjukdom en kvalificerad gissning som är känslig för fel, eftersom det inte finns tillräckliga vetenskapliga bevis för att bedöma tillförlitligheten hos kliniska tecken, symtom eller provokationstester för att avgöra om det är en reversibel eller irreversibel pulpainflammation [18].

Överensstämmelsen är dock relativt hög mellan klinisk definition av irreversibel pulpit och förekomsten av bakterier inom

Tabell 2. Två exempel på klassificeringar av pulpastatus. Motiveringen bakom och kritiken mot de två klassificeringarna av American Association of Endodontists (AAE) [17] och Wolters et al [25].

	Motivering	Kritik
Reversibel/irreversibel pulpit enligt AAE.	<ul style="list-style-type: none"> – Baserad på tecken och symtom. – Konsensus gällande tecken och symtom för binär prognostik: kan läka med vital pulpabehandling kontra inte kapabel att läka. 	<ul style="list-style-type: none"> – Förenklar pulpitens komplexa och ofta oförutsägbara natur. – Återspeglar inte pulpainflammationens gradvisa utveckling. – Kan inte skilja mellan lokaliserade och fullständiga pulpaskador. – Objektiva mått på pulpainflammation såsom karieslesionsdjup och kliniska indikatorer på kariesaktivitet (inklusive progressionshastighet och färg) beaktas inte.
Initial, mild, måttlig och svår pulpit enligt Wolters et al.	<ul style="list-style-type: none"> – Baserad på tecken och symtom. – Tar hänsyn till gradvis utveckling av inflammation i pulpan, skiljer mellan lokalt begränsad, omfattande och omfattande lokal inflammation i kronpulpan som eventuellt sträcker sig ner i rotkanalerna. – Kan erbjuda en prognostisk guide för kliniker när de beslutar om de ska utföra vital pulpabehandling. 	<ul style="list-style-type: none"> – Förenklar pulpitens komplexa och ofta oförutsägbara natur. – Objektiva mått på pulpainflammation såsom karieslesionsdjup och kliniska indikatorer på kariesaktivitet (progressionshastighet och färg) beaktas inte.

AAE (American Association of Endodontists) tillgänglig på <https://www.aae.org> <https://f3f142zs0k2w1kg84k5p9i1o-wpengine.netdna-ssl.com/specialty/wp-content/uploads/sites/2/2017/07/endodonticdiagnosisfall2013.pdf>

de nekrotiska områdena i kronpulpan [14]. Senare data om den histologiska och bakteriella profilen hos karierade tänder i sena sjukdomsstadier stödjer att inflammationen är lokaliserad till pulparummet och relaterad till karieslesionens penetration, vilket understryker kariesdjupets betydelse [19].

De senaste åren har kliniska studier presenterat goda resultat av vital pulpabehandling (partiell och fullständig pulpotomi) i fall med tecken och symtom på irreversibel pulpitis [20–22]. Eftersom infektion och inflammation i pulpan kan försämra utfallet av vital pulpabehandling [23], är det uppenbart att det finns behov av en känsligare klassificering av pulpastatus [24]. Nyligen föreslog Wolters et al en ny klassificering av pulpitis som relaterar den kliniska diagnosen till vital pulpabehandling, baserat på uppfattningen att det alltid finns vital pulpavävnad som har potential att läka om den behandlas korrekt (tabell 1) [25].

En prospektiv klinisk studie undersökte effektiviteten av partiell pulpotomi efter att ha relaterat preoperativa symtom till klassificeringen av Wolters et al [26]. Man drog slutsatsen att när man använde sig av AAE-klassificeringen var reversibla och irreversibla pulpitisfall som behandlades med partiell pulpotomi lika lyckade. När man använde Wolters et al:s klassificering fanns det dock en signifikant skillnad i utfallet mellan milda och svåra pulpitisfall [26].

Metoder för att undvika pulpaexponering

I studier av överkappningar visas ofta illustrationer med exempel på kariesskador där man skulle kunna spekulera i om den invasiva pulpabehandlingen var nödvändig eller om den kunde ha undvikits. Det finns ingen tydlig konsensus gällande indikationen för invasiv pulpabehandling kontra att undvika att exponera pulpan i tänder med djupa kariesskador, dessutom finns det ingen definition av vad en djup kariesskada faktiskt är. Det finns evidens för att det är möjligt att undvika pulpaexponering i väldefinierade djupa karieslesioner som radiografiskt sträcker sig in i den innersta fjärdedelen av dentinet med en synlig radiopak zon som skiljer lesionen från pulpan [27].

I randomiserade kliniska studier där faktiska jämförelser kan göras visar data att under en 5-årsperiod var tänder med icke exponerad pulpa fortsatt vitala i mer än 70 procent av fallen, medan i fall där exponering av pulpan uppstod var pulpaöverlevnaden mindre än 10 procent [28]. Detta indikerar att undvikande av att exponera pulpan i permanenta tänder med djupa skador är en viktig prognostisk faktor. Däremot kan försök att undvika pulpaexponering inte rekommenderas vid extremt djupa kariesskador som sträcker sig in i pulpan [19, 29].

Stegvis exkavering

Stegvis exkavering är den behandlingsmetod som vanligtvis används för att undvika exponering av pulpan (tabell 3). Detta är ett

tvåstegskoncept, där målet vid första besöket är att utföra en selektiv kariesexkavering av mjukt dentin och att ta bort precis så mycket karierat dentin som behövs för att placera en temporär fyllning, således utförs endast begränsad exkavering av karierat dentin i den djupa, pulpala delen. Detta innebär att mjukt dentin kommer att lämnas kvar i det centrala området i kaviteten. I de perifera delarna av kaviteten exkaveras karierat dentin fullständigt, det vill säga icke selektiv kariesborttagning till hårt dentin, för att därigenom kunna försegla kaviteten ordentligt.

Vid det andra besöket 6–12 månader senare utförs selektiv kariesexkavering till fast dentin i kavitetens centrala område. ESE definierar hårdheten hos dentinet så här: ”Mjukt dentin kan exkaveras med minimalt motstånd med hjälp av handinstrument, medan fast dentin bör vara resistent mot exkavering med handinstrument. Hårt dentin ska vara opåverkat och motståndskraftigt vid sondering [10]”. Detta illustreras i figur III. Tanken bakom tvåstegsmetoden är att kariesprocessen avstannar under den temporära restaureringen.

Klinisk bakterieprovtagning visar att mängden odlingsbar flora minskar markant under behandlingsintervallet [30] och histologiska data avslöjar också att risken för bakteriell penetration av pulpan i djupa väldefinierade kariesskador är mycket låg, i motsats till kariesskador som sträcker sig genom hela dentinets tjocklek och där bakterier har trängt in i pulparummet [19, 31]. Den slutliga exkaveringen av avstannad dentinkaries blir mindre invasiv. Dessutom elimineras gapet som skapats mellan den temporära fyllningen och det avstannade krympande karierade dentinet och den slutliga permanenta restaureringen kan utföras i en stabil kavitet.

Selektiv kariesexkavering i ett steg

Frågan om huruvida det sista steget i stegvis exkavering är onödigt är omdiskuterat, och flera av de nordiska länderna föreslår numera selektiv borttagning av kariesvävnad och permanent lagning i ett steg (tabell 1, 3). Behandlingen är identisk med stegvis exkavering men i stället för en temporär restaurering placeras en permanent restaurering, vilket avsiktligt lämnar kvar mjukt dentin i den mest centrala delen av kaviteten [32].

Exponerad pulpa

I de fall där pulpan exponeras under borttagningen av karierat dentin har man ett val mellan vital pulpabehandling eller pulpektomi följt av rotbehandling [33]. För en exponerad pulpa kan vital pulpabehandling vara antingen direkt pulpaöverkappning, partiell pulpotomi eller fullständig pulpotomi (tabell 3) [10]. Det finns väldigt få direkta jämförande studier av olika vitala pulpabehandlingar eller vital pulpabehandling jämfört med pulpektomi, vilket omöjliggör evidensbaserade rekommendationer [27, 28, 34, 35].

Tabell 3. Behandlingskoncept gällande vital pulpa enligt positionsdokument från European Society of Endodontology [10].

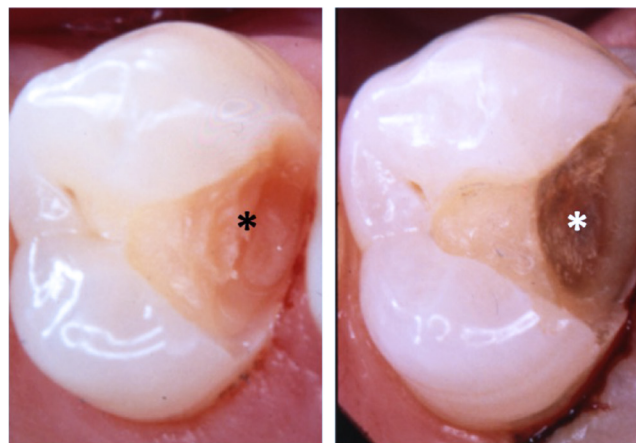
Stegvis exkavering	Under det första besöket exkaveras kavitetens perifera väggar till hårt dentin. Mjukt dentin lämnas mot pulpan och kaviteten förses med temporär fyllning. 6–12 månader senare öppnar man kaviteten igen och selektiv exkavering utförs till fast dentin. Permanent restaurering utförs.
Selektiv exkavering i ett steg	Kavitetens perifera väggar exkaveras ut till hårt dentin. Mjukt eller fast karieserat dentin lämnas kvar på pulpaväggen. Permanent restaurering utförs.
Direkt pulpaöverkappning	Aseptisk procedur och användning av förstöringshjälpmedel rekommenderas. Pulpasåret desinficeras och hemostas uppnås med hjälp av till exempel NaOCl. Hydraulisk kalciumsilikatcement appliceras på pulpasåret. Slutlig placering av en permanent restaurering.
Partiell pulpotomi	Aseptisk procedur och användning av förstöringshjälpmedel rekommenderas. En liten del av den koronala pulpavävnaden intill exponeringen avlägsnas. Pulpasåret desinficeras och hemostas uppnås med hjälp av till exempel NaOCl, följt av placering av hydraulisk kalciumsilikatcement på återstoden av pulpan. Slutlig placering av en permanent restaurering.
Fullständig pulpotomi	Aseptisk procedur rekommenderas. Kronpulpan avlägsnas ner till nivån med kanalöppningarna, följt av desinfektion och hemostas med användning av till exempel NaOCl. Hydraulisk kalciumsilikatcement placeras sedan direkt på pulpavävnaden i nivå med kanalöppningarna. Slutlig placering av en permanent restaurering.

NaOCl (natriumhypoklorit)

Direkt pulpaöverkappning

I tänder med djupa kariesskador och pulpaexponering rekommenderas att pulpaöverkappning utförs när tanden är asymtomatisk eller en patient upplever symtom som tyder på reversibel pulpitis och endast efter icke selektiv borttagning av kariesvävnad [10]. ESE förespråkar att ett utökat protokoll används för pulpaöverkappning i tänder med djupa kariesskador. Men det saknas aktuella, randomiserade kontrollerade studier av detta utökade protokoll för pulpaöverkappning som inkluderar desinfektionsmedel, bruk av luppglasögon eller mikroskop och ett hydrauliskt kalciumsilikatcement som överkappningsmaterial för exponerade pulpor via karieserat dentin.

Innan man placerar överkappningsmaterialet skapas hemostas med hjälp av en steril bomullspellet som blötläggts i desinfektionsmedel [36, 37]. I dag kan man notera en trend att använda natriumhypoklorit snarare än saltlösning vid vital pulpabehandling [26]. Efter att ha lyckats skapa hemostas på relativt kort tid, 5–10 minuter [37], placeras ett pulpaöverkappningsmaterial såsom ett hydraulisk kalciumsilikatcement, till exempel mineraltrioxidaggregat, i enlighet med användarmanualerna varpå man återställer tanden med en permanent restaurering [38]. Resultatet av pulpaöverkappningen är förmodligen beroende av hur inflammerad pulpan är, så även om en nyligen genomförd systematisk översikt och metaanalys visade en 2–3-årig lyckandefrekvens på 84–86 procent bedömdes dock evidensen vara av låg kvalitet [38].



Figur III. Två preparationer. Den svarta stjärnan indikerar ett område som selektivt har exkaverats till mjukt dentin och den vita stjärnan indikerar ett område som selektivt har exkaverats till fast dentin. I båda preparaten har de perifera områdena icke selektivt exkaverats till hårt dentin.

Partiell pulpotomi

Partiell pulpotomi kan vara ett behandlingsval för samma scenario av pulpaexponering som uppstår under kariesexkavering i en tand utan symtom eller en tand som uppvisar reversibel pulpitis; aseptisk miljö bör säkras [10]. Partiell pulpotomi inkluderar avlägsnande av den ytligaste delen av den exponerade pulpan, vilket kan säkerställa eliminering av bakterier och inflammerad pulpa samt eventuellt infektionerade dentinspån från exkaveringen [39]. Avlägsnande av pulpaavvävnad kräver användning av ett skarpt instrument och ett vat-

tenkyt sterilt high-speed-borr [10]. Om hemostas med desinfektionsmedel inte kan uppnås inom fem minuter, kan man avlägsna ytterligare pulpavävnad följt av ett nytt försök till hemostas. Ett överkappningsmaterial placeras först efter uppnådd hemostas. En systematisk genomgång och metaanalys visade en 2-årig lyckandefrekvens för partiell pulpotomi i posteriora permanenta tänder på 92 procent [40].

Fullständig pulpotomi

Fullständig pulpotomi har föreslagits som ett alternativ till rotbehandling [10], men i Norden har denna behandling inte rekommenderats som en permanent behandling. Fullständig pulpotomi innebär att man tar bort hela kronpulpan och placerar överkappningsmaterial vid rotkanalernas mynningar [41, 42]. Förfarandet kanske inte alltid kräver mikroskop, men däremot krävs aseptisk miljö och användning av ett hydrauliskt kalciumsilikatcement, och omedelbar restaurering rekommenderas [10]. En systematisk översikt av fullständig pulpotomi i färdigutvecklade tänder med symtom på irreversibel pulpitis visade en 3-årig klinisk lyckandefrekvens på 94 procent och radiologisk lyckandefrekvens på 88 procent [43]. De inkluderade studierna hade dock hög risk för bias och epidemiologiska studier visar en hög förekomst av apikal parodontit vid tänder som genomgått fullständig pulpotomi [44].

Uppföljning av vital pulpabehandling

Alla typer av vital pulpabehandling bör följas upp baserat på det enskilda fallet och som en princip baserat på behandlingens prognos och sannolikheten för allvarliga konsekvenser till följd av att inte upptäcka en misslyckad behandling. Tecken på en misslyckad vital pulpabehandling kan vara något av, eller en kombination av, dessa tillstånd:

- Smärta
- Förlust av vitalitet
- Periapikal radiolucens

Dessutom bör det i icke färdigutvecklade tänder också finnas radiologiska tecken på fortsatt rotutveckling [45]. Patienter med

symtom bör omhändertas baserat på sina symtom, men eftersom det finns en inneboende svårighet att preoperativt bedöma om pulpan är reversibelt inflammerad, och att eventuell sjukdomsprogression till pulpanekros och apikal parodontit ofta föregås utan symtom, är det lämpligt att övervaka vitaliteten och de periapikala förhållandena hos vitalbehandlade tänder [18].

Hälsoekonomiska aspekter av vital pulpabehandling

Eftersom det finns få direkta jämförande studier av vital pulpabehandling är underlaget för att genomföra hälsoekonomiska bedömningar svagt och få studier har publicerats [27, 28, 34, 35, 46, 47]. Baserat på ekonomisk modellering verkar dock initial behandling med pulpaöverkappning vara kostnadseffektiv jämfört med rotbehandling hos barn och ungdomar med pulpaexponering på grund av karies, men för äldre individer verkar pulpektomi med rotfyllning vara mer kostnadseffektiv [48, 49]. Idén om att selektiv exkavering i ett steg är effektivare än stegvis exkavering med avseende på risk för misslyckande och för kostnader är inte helt underbyggd [29, 50].

Klinisk relevans

Det förefaller vara viktigt att välja minimalinvasiva behandlingar, som vital pulpabehandling, när det är möjligt. Stegvis exkavering och selektiv exkavering i ett steg minskar sannolikheten för pulpaexponering i tänder med djupa karieslesioner. När karieslesionen är mycket djup och når in till pulpan kan behandlingen antingen vara direkt pulpaöverkappning, pulpotomi eller pulpektomi, även om valet mellan dem inte kan styrkas med stark vetenskaplig evidens. Vital pulpabehandling av den exponerade pulpan är ett område som är under utveckling, men svårigheterna att bedöma graden av irreversibla skador på pulpan kvarstår.

Tack

Tack till Anca Virtej, Universitetet i Bergen, för värdefull hjälp med figur I och II.

REFERENSER

1. Frisk F, Kvist T, Axelsson S, Bergholtz G, Davidson T, Mejare I et al. Pulp exposures in adults – choice of treatment among Swedish dentists. *Swed Dent J.* 2013; 37: 153–60.
2. Schwendicke F, Stangvaltaite L, Holmgren C, Maltz M, Finet M, Elhennawy K et al. Dentists' attitudes and behaviour regarding deep carious lesion management: a multi-national survey. *Clin Oral Investig.* 2017; 21: 191–8.
3. Stangvaltaite L, Schwendicke F, Holmgren C, Finet M, Maltz M, Elhennawy K et al. Management of pulps exposed during carious tissue removal in adults: a multi-national questionnaire-based survey. *Clin Oral Investig.* 2017; 21: 2303–9.
4. Croft K, Kervanto-Seppala S, Stangvaltaite L, Kerosuo E. Management of deep carious lesions and pulps exposed during carious tissue removal in adults: a questionnaire study among dentists in Finland. *Clin Oral Investig.* 2019; 23: 1271–80.
5. Edwards D, Bailey O, Stone S, Duncan H. The management of deep caries in UK primary care: A nationwide questionnaire-based study. *Int Endod J.* 2021; 54: 1804–18.

6. Randow K, Glantz PO. On cantilever loading of vital and non-vital teeth. An experimental clinical study. *Acta Odontol Scand.* 1986; 44 (5): 271–7.
7. Smith AJ. Pulpal responses to caries and dental repair. *Caries Res.* 2002; 36: 223–32.
8. Ou KL, Chang CC, Chang WJ, Lin CT, Chang KJ, Huang HM. Effect of damping properties on fracture resistance of root filled premolar teeth: a dynamic finite element analysis. *Int Endod J.* 2009; 42: 694–704.
9. Tibúrcio-Machado CS, Michelon C, Zanatta FB, Gomes MS, Marin JA, Bier CA. The global prevalence of apical periodontitis: a systematic review and meta-analysis. *Int Endod J.* 2021; 54: 712–35.
10. Duncan HF, Galler KM, Tomson PL, Simon S, El-Karim I, Kundzina R et al. European Society of Endodontology position statement: Management of deep caries and the exposed pulp. *Int Endod J.* 2019; 52: 923–34.
11. Mjor IA, Tronstad L. The healing of experimentally induced pulpitis. *Oral Surg Oral Med Oral Pathol.* 1974; 38: 115–21.
12. Smith AJ, Duncan HF, Diogenes A, Simon S, Cooper PR. Exploiting the bioactive properties of the dentin-pulp complex in regenerative endodontics. *J Endod.* 2016; 42: 47–56.
13. Lin L, Langeland K. Light and electron microscopic study of teeth with carious pulp exposures. *Oral Surg Oral Med Oral Pathol.* 1981; 51: 292–316.
14. Ricucci D, Lohrin S, Siqueira JF Jr. Correlation between clinical and histologic pulp diagnoses. *J Endod.* 2014; 40: 1932–9.
15. Cvek M, Lundberg M. Histological appearance of pulps after exposure by a crown fracture, partial pulpotomy, and clinical diagnosis of healing. *J Endod.* 1983; 9: 8–11.
16. Bimstein E, Rotstein I. Cvek pulpotomy – revisited. *Dent Traumatol.* 2016; 32: 438–42.
17. American Association of Endodontists. Endodontic Diagnosis. <https://www.aae.org/specialty/wp-content/uploads/sites/2/2017/07/endodonticdiagnosisfall2013.pdf>
18. Mejäre IA, Axelsson S, Davidson T, Frisk F, Hakeberg M, Kvist T et al. Diagnosis of the condition of the dental pulp: a systematic review. *Int Endod J.* 2012; 45: 597–613.
19. Demant S, Dabelsteen S, Bjørndal L. A macroscopic and histological analysis of radiographically well-defined deep and extremely deep carious lesions: carious lesion characteristics as indicators of the level of bacterial penetration and pulp response. *Int Endod J.* 2021; 54: 319–30.
20. Simon S, Perard M, Zanini M, Smith AJ, Charpentier E, Djole SX et al. Should pulp chamber pulpotomy be seen as a permanent treatment? Some preliminary thoughts. *Int Endod J.* 2013; 46: 79–87.
21. Taha NA, Khazali MA. Partial pulpotomy in mature permanent teeth with clinical signs indicative of irreversible pulpitis: a randomized clinical trial. *J Endod.* 2017; 43: 1417–21.
22. Uesrichai N, Nirunsittirat A, Chuveera P, Srisuwan T, Sastraruji T, Chompu-Inwai P. Partial pulpotomy with two bioactive cements in permanent teeth of 6- to 12-year-old patients with signs and symptoms indicative of irreversible pulpitis: a noninferiority randomized controlled trial. *Int Endod J.* 2019; 52: 749–59.
23. Al-Hiyasat AS, Barrieshi-Nusairi KM, Al-Omari MA. The radiographic outcomes of direct pulp-capping procedures performed by dental students: a retrospective study. *J Am Dent Assoc.* 2006; 137: 1699–705.
24. Rechenberg DK, Zehnder M. Call for a review of diagnostic nomenclature and terminology used in Endodontics. *Int Endod J* 2020; 53: 1315–7.
25. Wolters WJ, Duncan HF, Tomson PL, Karim IE, McKenna G, Dorri M et al. Minimally invasive endodontics: a new diagnostic system for assessing pulpitis and subsequent treatment needs. *Int Endod J.* 2017; 50: 825–9.
26. Careddu R, Duncan HF. A prospective clinical study investigating the effectiveness of partial pulpotomy after relating preoperative symptoms to a new and established classification of pulpitis. *Int Endod J.* 2021; 54: 2156–72.
27. Bjørndal L, Reit C, Bruun G, Markvart M, Kjældgaard M, Näsman P et al. Treatment of deep caries lesions in adults: randomized clinical trials comparing stepwise vs. direct complete excavation, and direct pulp capping vs. partial pulpotomy. *Eur J Oral Sci.* 2010; 118: 290–7.
28. Bjørndal L, Fransson H, Bruun G, Markvart M, Kjældgaard M, Näsman P et al. Randomized clinical trials on deep carious lesions: 5-year follow-up. *J Dent Res.* 2017; 96: 747–53.
29. Schwendicke F, Walsh T, Lamont T, Al-Yaseen W, Bjørndal L, Clarkson J E et al. Interventions for treating cavitated or dentine carious lesions. The Cochrane database of systematic reviews 2021; 7: CD013039.
30. Bjørndal L, Larsen T, Thylstrup A. A clinical and microbiological study of deep carious lesions during stepwise excavation using long treatment intervals. *Caries Res.* 1997; 31: 411–7.
31. Bjørndal L, Ricucci D. Pulp inflammation: from the reversible inflammation to pulp necrosis during caries progression. In: Goldberg M (ed). *The dental pulp biology, pathology, and regenerative therapies.* Springer-Verlag, Berlin Heidelberg 2014, pp. 125–39.
32. Schwendicke F, Frencken JE, Bjørndal L, Maltz M, Manton DJ, Ricketts D et al. Managing carious lesions: consensus recommendations on carious tissue removal. *Adv Dent Res.* 2016; 28: 58–67.
33. Bergenholtz G, Axelsson S, Davidson T, Frisk F, Hakeberg M, Kvist T et al. Treatment of pulps in teeth affected by deep caries – A systematic review of the literature. *Singapore Dent J.* 2013; 34: 1–12.
34. Galani M, Tewari S., Sangwan P, Mittal S, Kumar V, Duhan J. Comparative Evaluation of postoperative pain and success rate after pulpotomy and root canal treatment in cariously exposed mature permanent molars: a randomized controlled trial. *J Endod.* 2017; 43: 1953–62.
35. Asgary S, Hassanizadeh R, Torabzadeh H, Eghbal MJ. Treatment outcomes of 4 vital pulp therapies in mature molars. *J Endod.* 2018; 44: 529–35.
36. Mente J, Hufnagel S, Leo M, Michel A, Gehrig H, Panagidis D et al. Treatment outcome of mineral trioxide aggregate or calcium hydroxide direct pulp capping: long-term results. *J Endod.* 2014; 40: 1746–51.
37. Kundzina R, Stangvaltaite L, Eriksen HM, Kerosuo E. Capping carious exposures in adults: a randomized controlled trial investigating mineral trioxide aggregate versus calcium hydroxide. *Int Endod J.* 2017; 50: 924–32.
38. Cushley S, Duncan HF, Lappin MJ, Chua P, Elamin AD, Clarke M et al. Efficacy of direct pulp capping for management of cariously exposed pulps in permanent teeth: a systematic review and meta-analysis. *Int Endod J.* 2021; 54: 556–71.
39. Mejäre I, Cvek M. Partial pulpotomy in young permanent teeth with deep carious lesions. *Endod Dent Traumatol.* 1993; 9: 238–42.
40. Elmsmari F, Ruiz XF, Miró Q, Feijoo-Pato N, Durán-Sindreu F, Olivieri JG. Outcome of partial pulpotomy in cariously exposed posterior permanent teeth: a systematic review and meta-analysis. *J Endod.* 2019; 45: 1296–306.e3.
41. Barnkgkei IH, Halboub ES, Alboni RS. Pulpotomy of symptomatic permanent teeth with carious exposure using mineral trioxide aggregate. *Iran Endod J* 2013; 8: 65–8.
42. Simon S, Perard M, Zanini M, Smith AJ, Charpentier E, Djole SX et al. Should pulp chamber pulpotomy be seen as a permanent treatment? Some preliminary thoughts. *Int Endod J.* 2013; 46: 79–87.
43. Cushley S, Duncan HF, Lappin MJ, Tomson PL, Lundy FT, Cooper P et al. Pulpotomy for mature carious teeth with symptoms of irreversible pulpitis: A systematic review. *J Dent* 2019; 88: 103158.
44. Jersa I, Kundzina R. Periapical status and quality of root fillings in a selected adult Riga population. *Stomatologija.* 2013; 15: 73–7.
45. European Society of Endodontology. Quality guidelines for endodontic treatment: consensus report of the European Society of Endodontology. *Int Endod J.* 2006; 39: 921–30.
46. Qu Z, Zhang S, Krauth C, Liu X. A systematic review of decision analytic modeling techniques for the economic evaluation of dental caries interventions. *PLoS One* 2019; 14: e0216921.
47. Labib ME, Hassanein OE, Moussa M, Yassen A, Schwendicke F. Selective versus stepwise removal of deep carious lesions in permanent teeth: a randomised controlled trial from Egypt – an interim analysis. *BMJ Open.* 2019; 9: e030957.
48. Brodén J, Davidson T, Fransson H. Cost-effectiveness of pulp capping and root canal treatment of young permanent teeth. *Acta Odontol Scand.* 2019; 77: 275–81.
49. Schwendicke F, Stolpe M. Direct pulp capping after a carious exposure versus root canal treatment: a cost-effectiveness analysis. *J Endod.* 2014; 40: 1764–70.
50. Schwendicke F, Stolpe M, Meyer-Lueckel H, Paris S, Dörfer CE. Cost-effectiveness of one- and two-step incomplete and complete excavations. *J Dent Res.* 2013; 92: 880–7.

ENGLISH SUMMARY

Fransson H, Stangvaltaite-Mouhat L, Croft K, Bletsa A, Bjørndal L.

Vital pulp treatments in teeth with deep carious lesions

Nor Tannlegeforen Tid. 2023; 133: 28-36.

Vital pulp treatments (VPT) are performed to preserve the defense functions of the pulp, and thus to avoid pulpectomy and root filling, which can be technically demanding and do not always result in the desired outcome. The European Society of Endodontology (ESE) has published a position paper on VPT in teeth with deep carious lesions, which partly s to national guidelines in Nordic countries. There are unsolved difficulties in assessing the pulpal status in teeth with deep carious lesions. If the carious lesion has not reached the pulp, treatments performed to avoid pulp exposure, such as stepwise excavation, are recommended. On the other hand, when the pulp

is exposed due to caries, the recommendations vary between the ESE and the national Nordic countries guidelines. This is most probably due to the lack of evidence favoring one treatment over the other, and due to difficulties in assessing, which exposed pulps are irreversibly damaged. Minimally invasive management strategies with recently developed hydraulic calcium silicate cements show promising results for VPTs aimed at avoiding root canal treatment. VPTs will be further developed and changes to clinical recommendations are anticipated.

Tidendes pris for beste kasuspresentasjon

Tidende ønsker å motta gode kasuspresentasjoner til tidsskriftet. Vi har derfor opprettet en pris som vi tar sikte på å dele ut hvert annet år, og neste gang ved NTFs landsmøte i 2024.

Prisen på 30 000 kroner tildeles forfatteren(e) av den kasuistikk som vurderes som den beste av de publiserte kasuspresentasjonene i

løpet av to årganger av Tidende. Tidende ønsker med dette å oppmuntre til en type fagskriving som er etterspurt blant leserne og som bidrar til å opprettholde norsk fagspråk. Vi er ute etter pasienttilfeller som er sett og dokumentert i praksis og som beskriver kliniske situasjoner som bidrar til erfaringsgrunnlaget i tannhelsetjenesten. Vi

er svært interessert i flere bidrag fra den utøvende tannhelsetjenesten i tillegg til kasus fra spesialistutdanningene. Ved bedømmelsen blir det lagt særlig vekt på: Innholdets relevans for Tidendes lesere, disposisjon, fremstillingsform og lesbarhet, diskusjon av prognose og eventuelle alternative løsninger samt illustrasjoner.